대 한 간 학 회
The Korean Association for the Study of the Liver

대한간학회 교육자료 (47)
- 군입대 신체검사에서 의심되어 진단된 윌슨병 환자 -

19세 남자가 군입대 신체검사에서 시행한 혈액 검사에서 ALT 수치 상승 소견을 보여 추가 검사 요구를 받고 내원하였다. 특별히 호소하는 증상은 없었고, 진찰하였을 때 특이 소견은 없었다. 평소 술, 담배는 하지 않았고, 약물, 한약이나 건강식품 복용력은 없었다. 특별한 간 질환의 가족력은 없었다.
내원 이후 시행한 검사 결과는 다음과 같았다.

WBC 5650 (57.1%)/μL, Hb 14.1 g/dL, Platelet 120X10^3/μL, Prothombin time 13.7 sec (75%, INR 1.21)
Total protein 8.1 g/dL, Albumin 4.8 g/dL, Total bilirubin 1.21 mg/dL, Direct bilirubin 0.57 mg/dL
AST 131 IU/L, ALT 196 IU/L, ALP 97 IU/L, GGT 367 IU/L, HBsAg/Ab (-/-), anti-HCV (-), FANA (-)
AFP 24.4 ng/mL, Serum copper 22 ug/dL, Ceruloplasmin < 3.0 mg/dL
간초음파 검사: Liver cirrhosis with splenomegaly, Fibroscan: 26.3 kPa (IQR 5.3 kPa)

이 환자의 진단 및 치료에 대해 알아보겠습니다.

Key messages

- 젊은 환자에서 원인 미상의 간염 혹은 간경변증이 있거나, 신경학적 증상을 동반하는 간 질환자의 경우 윌슨병을 의심해볼 수 있다.
- 윌슨병은 단일 검사로는 진단이 어려워 혈청, 소변, 조직 검사 및 안과 검진과 유전자 검사결과들을 종합하여 판단한다.
- 윌슨병은 간 기능이 예후를 좌우하므로 구리 배출을 돕거나 흡수를 억제하는 약제를 사용한 장기적인 치료와 모니터가 필요하다.

Q1: 위 검사 결과를 고려하여 시행할 추가 검사는 어떤 것들이 있을까요?

환자는 아래와 같이 24시간 소변 검사, 간조직 검사, 안과 검진을 진행하였고 결과는 다음과 같았습니다.

24 시간 소변내 copper 량 155 ug 간조직 검사상 조직내 copper 량 270 ug/g dry weight 안과 세극등 검사 : Kayser–Fleischer ring (KF rings) 양성 소견

상기 검사 결과를 근거로 윌슨병을 진단하였습니다.

일반적인 윌슨병의 진단 기준은 다음과 같습니다.

1. serum ceruloplasmin 10 g/dL 이하 (정상 하한치의 50%이하) (gray zone : 10 – 20 g/dL) 2. 세극등을 통한 KF ring 확인 3. 24 시간 소변에서 copper 배출량 100 ug 이상 (gray zone : 40-100 ug) 4. 간조직 검사에서 간내 copper 농도 측정 250 ug/g 이상 (gray zone : 50-250 ug/g) 5. 윌슨병 관련 유전자 확인

위의 검사 중 어느 한가지로만 확진할 수는 없고, 각 진단방법들에 한계 등을 잘 이해하고 고려해서 진단을 해야 합니다. 각각에 점수를 매기는 scoring 방법 (유럽간학회, 그림 1) 이나 진단 알고리즘을 제공하는 방법 (미국 간학회, 그림 2) 등이 있으나, 위의 환자와 같이 보통 혈중 ceruloplasmin 농도가 50% 이상 낮고 KF ring 이 확인되면 일단 진단을 할 수 있습니다. 최근에는 관련 유전자 검사도 가능해졌지만 아직까지 한계가 있으므로 증상이 없는 환자에게 유전자 검사만을 통한 진단은 주의를 요합니다.

Q2: 위 환자와 관련된 유전자 변이는 어떠한 것들이 있을까요?

윌슨병은 1993년 ATP7B 유전자에 변이가 있음이 처음 확인되었고, 이후 지금까지 약 600여개의 관련 유전자 변이가 보고되었습니다. 대표적인 유전자는 서양인들에게 흔한 H1069Q 변이와 동양인에게 보이는 R778L 변이를 들 수 있고, 한국인의 경우 R778L, A874V, N1270S 등이 대표적으로 알려진 유전자 변이입니다. 알려진 유병율은 백만명 당 30명, 유전자 빈도는 0.56%, 보인자 빈도는 90명 당 한 명으로 알려져 있는데, 국내 연구에서는 보인자 빈도가 51명당 한 명으로 추정되어 유병률이 좀 더 높을 것으로 예상됩니다.

위 환자는 유전자 검사[ATP7B on Chromosome 13q14.3-q21.1; Direct sequencing (21 Exons)] 결과 아래의 변이가 확인 되었습니다.

ATP7B Gene Mutation: Detected (Homozygous) : R778L

이후 가족들에 대한 검사를 권유하였지만, 아쉽게도 환자가 주변인들에 대한 유전자 검사는 거부하였습니다.

Q3: 이 환자의 치료는 어떻게 하는 것이 적절할지요?

치료는 크게 두가지로 킬레이팅 약물인 trientine 과 D-penicillamin 을 통한 혈중 copper 를 제거하는 방법과 아연 (Zn) 경구 투여를 통한 흡수를 억제하는 방법이 있을 수 있습니다. 가장 전통적으로 D-penicillamin 을 통한 치료가 잘 알려져 있지만, 초기 치료시에 신경학적 증상 악화나 약제 과민반응 등의 부작용이 있어서 치료 초기에 주의를 요합니다. 최근 부작용이 적은 Trientine 을 초치료로 사용하는 경향이 있는데, 빈도는 적지만 비슷한 부작용이 있고, 약제가 상온이상에서 불안정하여 냉장보관을 해야 하는 불편함이 있습니다. 또한 두 약제 모두 식사와 같이 섭취시에 생체 이용률이 급격히 떨어지므로 식사 2시간전이나 식후 3-4시간이후에 복용하도록 권장합니다. Zn 의 경우에는 부작용은 적어서 안정화 된 환자의 장기 치료시에 주로 이용됩니다. 식사 전후로 복용하도록 권장하며, 킬레이팅 약물과 같이 복용시에는 두 약제간에 충분한 시간차를 두고 복용하도록 교육합니다. 식이도 중요한데 주로 copper 가 많이 들어있는 조개류, 초콜렛, 견과류, 버섯 등을 되도록 먹지 않도록 교육을 하는 것이 좋습니다.

위 환자는 trientine 으로 초치료를 시작후에 특별한 부작용을 호소하지 않았지만, 대학생으로 혼자 자취를 해서 식이 조절이 잘 되지 않았고, 약제 관리도 잘 되지 않는 것으로 판단되어서 Zn 과 같이 병합치료를 진행하였습니다.

Q4. 이 환자의 치료 중 모니터링은 어떻게 할까요?

치료 시 가장 이상적인 환자 모니터링은 serum free copper 의 측정과 LFT 의 정상화입니다. 하지만 serum free copper 측정은 현실적으로 측정이 불가능하므로, serum holo-ceruloplamin 농도를 통해서 간접적으로 계산하여 결정합니다. 총 copper 농도에서 ceruloplasmin 결합 copper 농도를 빼서 계산하는데, 흔히 사용되는 면역학적 방법으로는 정확한 holo-ceruloplasmin 농도를 정확히 측정하기 어렵기 때문에 임상에서 적용하는데 제한이 있습니다. 또한 24시간 소변에서 copper 배설을 보는 것도 도움이 됩니다. 하지만, 대개 초기 치료후 안정화에 들어가면 소변으로의 배출량이 감소하고, 또한 현실적으로 24시간 소변을 모은 다는 것이 쉽지는 않아서, 결과를 해석하는데 주의를 요합니다. 대개 안정화에 들어가면 하루에 200-500 ug 정도 배설을 목표로 합니다.

이 환자의 경우 24 시간 소변의 구리 배출을 아래와 같이 유지하였고 이에 따라 간기능검사 수치도 점차 안정화 되고 그 외 추적 관찰한 검사들도 점차 호전되었음을 알 수 있습니다. 경과는 다음과 같습니다.

lab	Initial	3 month	6 month	1 year	2 year
24 hr urine Cu (ug)	155	757	441	338	356
AST (IU/L)	131	72	38	37	41
ALT (IU/L)	196	128	57	61	63
T-Bilirubin (mg/dL)	1,21	0.72	0.64	0.78	0.57
Ceruloplasmin (mg/dL)	<3.0	<3.0	<3.0	<3.0	<3.0
Cu (ug/dL)	22	13	13	11	10
AFP (ng/mL)	24.4	-	-	19.6	8.4
fibroscan (kPa)	26.3	-	-	-	10.5
Tx : Trientine (per day)		1250mg	1250mg	1250mg	1250mg
Zn acetate (per day)			100mg	100mg	100mg

그림 1. Scoring system developed at the 8th International Meeting on Wilson's disease, Leipzig 2001 (From EASL Clinical Practice Guidelines: Wilson's disease 2012)

Typical clinical symptoms and signs	
KF rings	
Present	2
Absent	0
Neurologic symptoms**	
Severe	2
Mild	1
Absent	0
Serum ceruloplasmin	
Normal (>0.2 g/L)	0
0.1-0.2 g/L	1
<0.1 g/L	2
Coombs-negative hemolytic anemia	
Present	1
Absent	0

Other tests	
Liver copper (in the absence of cholestasis)	
>5x ULN (>4 μmol/g)	2
0.8-4 μmol/g	1
Normal (<0.8 μmol/g)	-1
Rhodanine-positive granules*	1
Urinary copper (in the absence of acute hepatitis)	
Normal	0
1-2x ULN	1
>2x ULN	2
Normal, but >5x ULN after D-penicillamine	2
Mutation analysis	
On both chromosomes detected	4
On 1 chromosome detected	1
No mutations detected	0

TOTAL SCORE	Evaluation:
4 or more	Diagnosis established
3	Diagnosis possible, more tests needed
2 or less	Diagnosis very unlikely

*If no quantitative liver copper available, **or typical abnormalities at brain magnetic resonance imaging. KF, Kayser–Fleischer; ULN, upper limit of normal.

그림 2. Approach to diagnosis of Wilson's disease in a patient with unexplained liver disease. Molecular testing means confirming. (From AASLD PRACTICE GUIDELINES, Diagnosis and Treatment of Wilson's Disease: An Update 2008)

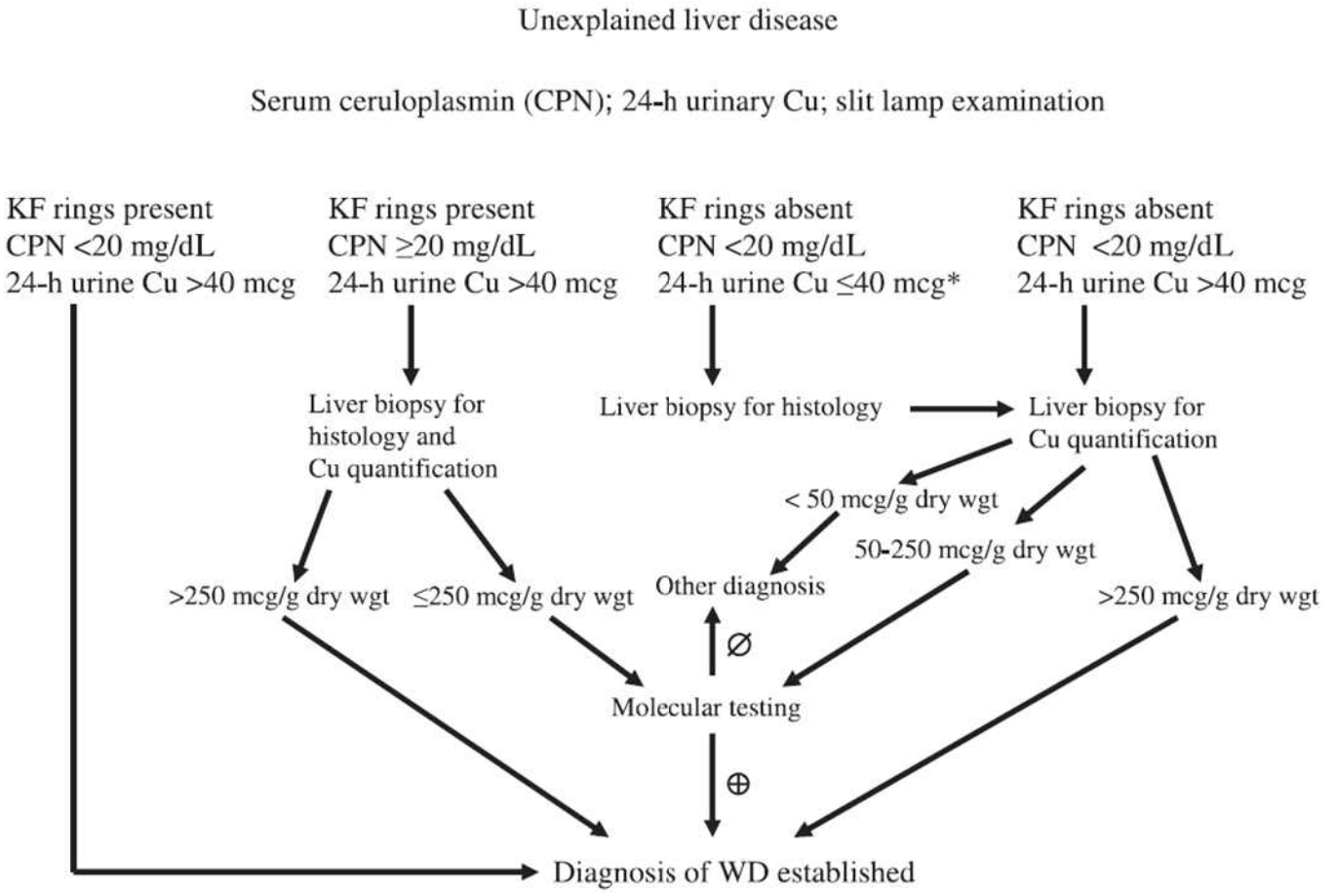

REFERENCES

[1] European Association for Study of L. EASL Clinical Practice Guidelines: Wilson's disease. *J Hepatol*. 2012; **56**: 671-85.

[2] Kim EK, Yoo OJ, Song KY*, et al.* Identification of three novel mutations and a high frequency of the Arg778Leu mutation in Korean patients with Wilson disease. *Hum Mutat*. 1998; **11**: 275-8.

[3] Park S, Park JY, Kim GH*, et al.* Identification of novel ATP7B gene mutations and their functional roles in Korean patients with Wilson disease. *Hum Mutat*. 2007; **28**: 1108-13.

[4] Poujois A, Woimant F. Wilson's disease: A 2017 update. *Clin Res Hepatol Gastroenterol*. 2018.

[5] Roberts EA, Schilsky ML, American Association for Study of Liver D. Diagnosis and treatment of Wilson disease: an update. *Hepatology*. 2008; **47**: 2089-111.

[6] Seo JK. [Wilson disease: an update]. *Korean J Hepatol*. 2006; **12**: 333-63.

[7] Yoo HW. Identification of novel mutations and the three most common mutations in the human ATP7B gene of Korean patients with Wilson disease. *Genet Med*. 2002; **4**: 43S-8S.

[8] Guillaud O, Dumortier J, Sobesky R*, et al.* Long term results of liver transplantation for Wilson's disease: experience in France. *J Hepatol*. 2014; **60**: 579-89.

소속: 고려대학교 의과대학 내과학교실

성명: 정 영 걸